ИЗУЧЕНИЕ ВЛИЯНИЯ ПАССИВНОГО КУРЕНИЯ НА ОРГАНЫ ДЫХАТЕЛЬНОЙ СИСТЕМЫ

Другаков Н.С.

г. Саратов, МАОУ «Медико-биологический лицей», 10 «А» класс

Руководитель: Иванова Н.А., г. Саратов, МАОУ «Медико-биологический лицей», учитель химии

Большинству известно: курение опасно для жизни, курение убивает. Достаточно прочесть предупреждение на пачке сигарет, чтобы в этом убедиться, однако, миллионы людей во всем мире упрямо продолжают курить. Одни курят, потому что им нравится рисковать, другие делают это от скуки или желают произвести впечатление на окружающих. Многие курят просто так. Курение является личным делом курильщика, его индивидуальной вредностью, правом свободы выбора до тех пор, пока выдыхаемый им дым и/или дым тлеющей сигареты не вдыхают окружающие его люди. Если он курит дома – страдают родственники, если в общественном месте или на работе – токсическое воздействие дыма распространяется на окружающих.

Человек с сигаретой, распространяющей табачный дым, превращает окружающих в пассивных курильщиков, хотят они того или нет. О вредном воздействии пассивного курения на организм известно давно.

Пассивное курение может оказывать на организм как немедленное влияние, так и отсроченное. К немедленным эффектам относят: раздражение слизистой оболочки глаз, носоглотки, отек слизистой и спазм бронхиол. Некурящие, как более чувствительные к раздражению табачным дымом, могут ощущать головную боль, тошноту, головокружение. К отсроченным же эффектам относят заболевания сердечно-сосудистой системы, а также развитие злокачественных новообразований органов дыхательной системы.

Поскольку жизнь неоднократно сталкивала меня с информацией о негативном воздействии пассивного курения на организм человека, свою работу я решил посвятить изучению влияния табачного дыма на живой организм.

Цель исследования:

1) Изучить влияние пассивного курения на функциональное состояние дыхательной и нервной систем живого организма (на примере грызунов).

2) Опытным путем подтвердить наличие в сигаретном дыме таких веществ, как фенолы, аммиак, этилен, ацетилен и др.

Обзор литературы

Много научно-исследовательских работ посвящено изучению влияния активного курения как на органы дыхательной системы, так и на живой организм в целом. Но последние исследования показали, что пассивное курение опаснее для общественного здоровья, чем считалось ранее.

При сгорании сигареты образуется основой и дополнительный потоки дыма. Основной поток формируется во время затяжки дыма, проходит через все табачное изделие, вдыхается и выдыхается курильщиком. Дополнительный поток образуется выдыхаемым дымом, а также выделяется между затяжками в окружающую среду из обугливающейся части сигареты (папиросы, трубки и т.п.). Более 90% основного потока состоит из 350-500 газообразных компонентов, особо вредоносными из которых являются окись и двуокись углерода. Остальную часть основного потока представляют твердые микрочастицы, включающие различные токсические соединения. Содержание некоторых из них в дыме одной сигареты следующее: окись углерода – 10-23 мг, аммиак – 50-130 мг, фенол – 60-100 мг, ацетон – 100-250мг, окись азота – 500-600 мкг, цианистый водород – 400-500 мкг, радиоактивный полоний – 0,03-1,0 нК. Основной поток табачного дыма образует 35% сгорающей сигареты, 50% уходят в окружающий воздух, составляя дополнительный поток, от 5 до 15% компонентов сгоревшей сигареты остается в фильтре. В дополнительном потоке окиси углерода содержаться в 4-5 раз, никотина и смол – в 50 раз, а аммиака – в 45 раз больше, чем в основном! Таким образом, как это ни парадоксально, в окружающую курильщика атмосферу попадает токсических компонентов во много раз больше, чем в организм самого курильщика. Именно это обстоятельство обуславливает особую опасность пассивного или «принудительного» курения для окружающих. При вдыхании табачного дыма радиоактивные частицы оседают глубоко в легких, разносятся током крови по организму,

оседая в тканях печени, поджелудочной железы, лимфатических узлах, в костном мозге и т.д.

Дж. Репайс и Э. Лоурей пришли к заключению, что некурящие в настоящее время вдыхают до 14 мг высококанцерогенных веществ, содержащихся в табачном дыме, с задержкой их в легких в течение 70 дней. Далее они указывают, что находящийся в закрытых помещениях табачный аэрозоль, по-видимому, является главным источником вдыхаемых частиц. Так, например, в дополнительном потоке дыма содержатся в 3,4 раза больше бензопирена, чем в основном потоке. В прокуренных помещениях содержание бензопирена больше, чем в чистом наружном воздухе. В побочной струе сигаретного дыма в 50-100 раз выше, чем в основной струе. Наиболее опасными из этих соединений является диметилнитрозамин. Ни один вид животного не может противостоять его канцерогенному действию. В основном он поражает печень и легкие. Это было открыто совсем недавно с помощью новых химических методов исследования. Если в жилых помещениях, где не курят, нитрозамины не обнаружены, то на рабочих местах и в учреждениях, где в воздухе много табачного дыма, они обнаружены в большом количестве.

Исследователями подсчитано, что во время акта курения половина никотина вместе с табачным дымом попадает в окружающий воздух. Заполняющий помещение табачный дым содержит значительно больше вредных токсических веществ, чем их вдыхает курильщик. Некурящие же люди, которые находятся в накуренных, вдобавок плохо вентилируемых помещениях, вдыхают в течении часа столько никотина, сколько его вдыхает курильщик при выкуривании двух или трех сигарет.

К. Бэйрэд (1979) изучал симптоматический эффект пассивного курения в группе населения у более чем 10 тысяч некуривших служащих. Более 50% не куривших сообщили об определенных затруднениях в работе рядом с курящими и 36% заявили, что они вынуждены были покидать свои рабочие места в связи с пассивным курением, а 30% не курящих табачный дым мешал работать. Что касается клинически выявляемой симптоматики, то 48% некуривших жаловались на раздражение слизистых век (конъюнктивиты), 35% – на раздражение слизистой оболочки носа, 30% – на кашель, сухость в горле и чиханье, около 5% – на обострение предшествовавших легочных поражений, 3% – на ухудшение сердечно-сосудистых заболеваний и 10% утверждали, что они подвержены аллергии к табачному дыму.

Исследование феномена «пассивное курение» неоднократно проводилось во Франции, США и в других странах. В результате исследований установлено отрицательное действие составных компонентов табачного дыма (оксид углерода, никотин, альдегиды, акролеин и др.) на организм некурящих людей. Особенно большой вред приносит оксид углерода, который проникая в кровоток, образует более прочные соединения с гемоглобином (карбоксигемоглобин), чем соединения гемоглобина с кислородом. Это явление обусловлено большим сродством гемоглобина к окиси углерода, чем к кислороду, вследствие чего скорость диссоциации карбоксигемоглобина в 3600 раз ниже, чем оксигемоглобина, что в скором времени приводит к прогрессивному ухудшению насыщения крови кислородом. Повышение концентрации карбоксигемоглобина до 16-20% может вызвать летальный исход у больных с сердечно-сосудистыми заболеваниями, а до 60-70% – у практический здоровых людей.

Дж. Гример и соавторы (1977) обнаружили, что при курении в комнате 36 м.кв. увеличивается содержания в воздухе полициклических ароматических углеродов и угарного газа. Специалисты подсчитали, что вред пассивного курения соответствует вредному действию выкуривание одной сигареты через каждые 5 часов способно вызвать уже через 10-15 минут обильное слезотечение: у 14% некурящих – временное ухудшение остроты зрения и у 19% – повышенный насморк. Пребывание в закрытом помещении в течение 8 часов, где курят, приводит к воздействию табачного дыма, соответствующего курению более 5 сигарет.

В настоящее время доказано, что пассивное курение является важным фактором риска развития рака легкого. При этом установлена зависимость от времени пребывания в накуренных помещениях, поскольку побочный поток дыма содержит более высокую концентрацию канцерогена диметилнитрозамина, чем главный поток, который вдыхает активный курильщик.

Загрязненный табачным дымом воздух также способствует и обострению хронических заболеваний: аллергии, бронхиальной астмы, ишемической болезни сердца. Доказано, что приступы бронхиальной астмы часто провоцируются загрязненным табачным дымом воздухом.

Состав табачного дыма и его влияние на организм человека и живые объекты

Министерство Здравоохранения требует, чтобы табачные компании печатали на этикетках уровень содержания токсичных веществ, которые содержатся в табачном дыме: никотин, угарный газ, цианистый водород, деготь, формальдегид, бензол. Эти вещества одинаково ядовиты для курильщиков и некурящих (приложение рис. №1).

В момент затяжки дымом сигареты температура на ее конце достигает 60 градусов и выше. В таких термических условиях происходит возгонка табака и папиросной бумаги, при этом образуется около 200 вредных веществ, в том числе: окись углерода – CO, сажа – C, бензопирен – $C_{20}H_{12}$, муравьиная кислота – HCOOH, синильная кислота – HCN, мышьяк – As, аммиак – NH3, сероводород – H_2S, ацетилен – C_2H_2, радиоактивные элементы. Выкуривание одной сигареты эквивалентно пребыванию на оживленной автомагистрали в течение 36 часов.

Никотин – это тот химикат, содержащийся в основном в сигаретном дыме. Этот природный компонент, который вызывает привыкание к курению. Никотин может изменить метаболизм в течение нескольких секунд после вдыхания табачного дыма. Никотин приводит к увеличению кровяного давления, повышает частоту пульса, изменяет частоту мозговых волн и т.д.

Сигарета содержит обычно несколько миллиграммов никотина. В дым, который вдыхает курильщик, попадает лишь четвертая часть этого заряда. Когда никотина в сигарете мало, частота и глубина затяжек оказывается большей, и наоборот. Курильщики вроде бы стремятся насытить организм определенной дозой никотина, при которой достигается желаемый психологический эффект: чувство прилива сил, некоторого успокоения.

Угарный газ и цианистый водород – высокотоксичные химические вещества, содержащиеся в табачном дыме. Угарный газ способен подавлять способность эритроцитов к передаче кислорода жизненно важным органам, таким как сердце, мозг, скелетные мышцы. Цианистый водород – это основа высокотоксичной и химически активной синильной кислоты. Этот газ использовался в качестве химического оружия и в газовых камерах. В организме он, соединяясь со слюной и водой, превращается в синильную кислоту и повреждает ворсинки легких, которые помогают очищать легкие. Поступление в легкие цианистого водорода вызывает слабость, головные боли, тошноту, рвоту, одышку, учащенное дыхание.

Оксид углерода (II) или угарный газ (CO), обладает свойством связывать дыхательный пигмент крови – гемоглобин. Образующийся при этом карбоксигемоглобин неспособен переносить кислород; в результате нарушаются процессы тканевого дыхания. Установлено, что при выкуривании пачки сигарет человек вводит в организм свыше 400 миллилитров угарного газа, в результате концентрация карбоксигемоглобина в крови возрастает до 7-10 процентов. Таким образом, все органы и системы курильщика постоянно сидят на голодном кислородном пайке.

Формальдегид – это очень ядовитый органический химикат, поступающий в организм после сжигания табака. Помимо токсичности, которая вызывает рак, формальдегид приводит к нарушениям дыхательной системы, вызывает раздражение слизистой оболочки глаз, носа и горла.

Бензол – высокотоксичное органическое химическое вещество, содержащееся в табачном дыме, вызывающее лейкоз и онкологические заболевания. Он оказывает вредное воздействие в любых концентрациях, поэтому его использование в промышленности было запрещено.

Деготь – липкое черное органическое вещество, которое является одной из разновидностей смолы. Деготь освобождается при сгорании табака, и содержит сотни химических веществ. Он окрашивает в грязно-желтоватый цвет зубы, кончики пальцев и ткани легких, является главной причиной рака легких и горла.

Но не только вышеназванные вещества, поступающие в организм человека из-за курения, наносят непоправимый вред здоровью. Фактически, в табачном дыме содержится более 4000 различных химических веществ разной степени токсичности. В табачном дыме также содержатся такие вредные химические вещества как пестициды, тяжелые металлы и токсичные газы.

Тяжелые металлы в больших количествах содержатся в табачном дыме. Например, свинец, как и другие тяжелые металлы, входящие в состав табачного дыма, оказывают токсическое действие на организм человека. Все растворимые соединения свинца ядовиты. Свинец, поступая в организм даже в малых порциях, постепенно замещает в нем кальций, который входит в состав костей. Это приводит к хроническим заболеваниям. Испанский художник Ф.Гойя часто использовал в живописи свинцовые белила для получения любимых серых тонов. И он тяжело болел. Его изнуряли припадки, галлюцинации, он был разбит параличом. При отравлении свинцом появляются такие

симптомы: поражение десен, заболевание почек, сосудов и ЦНС, а также блокируется синтез гемоглобина.

Кадмий – это бомба замедленного действия. В организме человека кадмий накапливается в почках и при его избытке развивается болезнь «итай-итай». Это искривление и деформация костей, сопровождающиеся сильными болями, необычайная хрупкость и ломкость костей. Кадмий повышает кровяное давление и обладает канцерогенными свойствами. Одна сигарета содержит 2,2 – 2,5 мкг кадмия, в организм поступает 0,1 – 0,2 мкг кадмия. Курение приводит к нарушению функции почек, болезням легких и костей. Много кадмия содержится в высушенном табаке. Сигаретный дым отравляет как курильщика, так и некурящего. Активное и пассивное курение – сильные источники кадмия

Материалы и методы

I. Химические опыты с сигаретами

Опыт №1. Получение сигаретного дыма и его растворение (приложение фото № 1,2)

Сигарету укрепили в лапке штатива и надели на нее резиновую грушу со стороны фильтра. Сжимая грушу, поджигали сигарету и, создавая грушей тягу, – осторожно ее разжимали. При этом табачный дым заполняет грушу. Затем в небольшой стакан налили 20-25 мл дистиллированной воды и выпускали из груши дым в воду. Некоторые компоненты дыма растворяются в воде. Полученный водный раствор табачного дыма имел зеленоватый цвет по сравнению с водопроводной водой. Забор сигаретного дыма повторяли несколько раз.

Опыт №2. Определение реакции среды полученных растворов (приложение фото №3)

Исследовали реакцию среды полученных растворов, для чего вносили в струю сигаретного дыма смоченную в воде универсальную индикаторную бумагу. Она окрашивалась в интенсивные сине- зеленые цвета, что свидетельствовало о щелочной реакции выделяемых газов. Этим опытом доказано, что сигаретный дым содержит аммиак.

Опыт №3. **Обнаружение фенолов и их изомеров в табачном дыме** (приложение фото №3)

Методика проведения:

В пробирку налил 5 мл 5%-ного раствора $FeCl_3$.Затем опустил трубку в раствор и включил установку.

Результат:

Раствор окрасился в коричнево-желтый.

Уравнения реакций:

C_6H_5OH Фенол или гидроксибензол (карболовая кислота)

$C_6H_5OH + FeCl_3 = [C_6H_5OFe]Cl_2 + HCl$

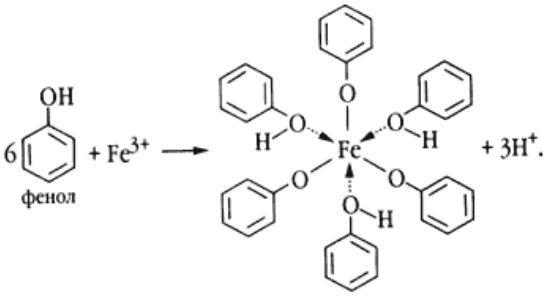

фенол дихлоридфенолят железа (III),фиолетовое окрашивание

$C_6H_4(OH)_2$ Гидрохинон или 1,4 –дигидроксибензол

$C_6H_4(OH)_2 + FeCl_3 = [C_6H_4O_2Fe]Cl + 2HCl$

гидрохинон хлоридфенолят железа (III),зеленое окрашивание

Пирокатехин или 1,2 –дигидроксибензол.

$C_6H_4(OH)_2 + FeCl_3 = [C_6H_4O_2Fe]Cl + 2HCl$

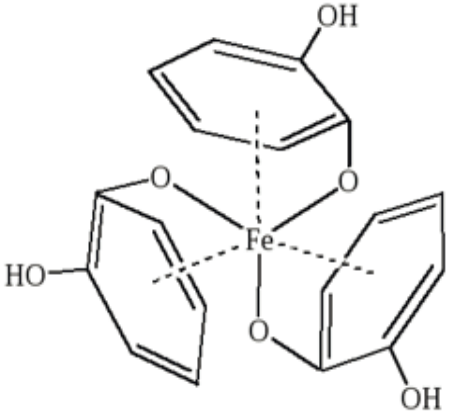

пирокатехин хлоридфенолят железа (III), зеленое окрашивание

Вывод:

Каждый из фенолов, входящих в состав табачного дыма дает с FeCl3 свою окраску: фенол – фиолетовую, пирокатехин – зеленую, а гидрохинон – зеленую, переходящую в желтую. Я получил раствор коричнево-зеленого цвета из-за образования смеси комплексных соединений фенолов разного строения.

Опыт №4 **Обнаружение непредельных соединений** (приложение фото №4).

Методика проведения исследования:

В пробирку №1 и №2 добавил 5%-раствор перманганата калия KMnO4.Затем собрал установку, вставил сигарету без фильтра и включил установку. Из трубки начал выделяться табачный дым, и я сразу вставил трубку в пробирку №1.После прекращения реакции я вставил другую сигарету, но уже

с фильтром и также включил установку. Из трубки начал выделяться табачный дым, и я вставил трубку в пробирку №2.

Результат:

Раствор $KMnO_4$ обесцветился, в результате реакции выпал бурый осадок MnO_2.

Уравнения реакций:

1) $3CH_2O + 2KMnO_4 + H_2O \Rightarrow 3CH_2O_2 + 2MnO_2 + 2KOH$

формальдегид муравьиная кислота

2) $3C_7H_6O + 2KMnO_4 + H_2O \Rightarrow 3C_7H_6O_2 + 2MnO_2 + 2KOH$

бензальдегид бензольная кислота

3) $3C_3H_4O + 2KMnO_4 + H_2O \Rightarrow 3C_3H_4O_2 + 2MnO_2 + 2KOH$

акролеин акриловая кислота

(акриловый альдегид)

Вывод

В табачном дыме содержатся восстановители, обладающие высокой токсичностью и раздражающим действием. Это – бензальдегид, формальдегид, акролеин. При взаимодействии этих веществ с раствором KMnO4 в нейтральной среде выпадает бурый осадок MnO_2 из-за восстановления $KMnO_4$ веществами, содержащимися в табачном дыме. Количество вредных веществ, в растворе табачного дыма от сигареты с фильтром меньше, чем в растворе сигареты без фильтра. Поэтому осадка MnO_2 больше образуется в пробирке с раствором из колбы №3. Часть вредных веществ задерживается фильтром сигареты.

Непредельные соединения (этилен, ацетилен и др.)

Опыт №5 **Обнаружение алкалоидов в растворе табачного дыма** (реактив J_2KJ) (приложение фото № 5).

Методика проведения:

В две пробирки налил по 2 мл растворов из колбы №2 и №3, добавил по 1 капле 40%-ной соляной кислоты, затем 4 капли раствора йода в иодиде калия – J_2KJ (реактив Люголя), который является общеалкалоидным осадительным реактивом.

Результат:

Наблюдаю образование растворов красновато-бурого цвета, растворы мутные. Причем более интенсивное окрашивание и помутнение наблюдаю в пробирке с раствором из колбы №3 (табачный дым от сигареты без фильтра).

Выводы:

В состав табачного дыма входят алкалоиды: никотин, норникотин, анабазин. При взаимодействии алкалоидов с реактивом Люголя в кислой среде, образуются комплексные соединения красновато-бурого цвета.

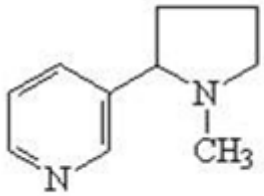

никотин

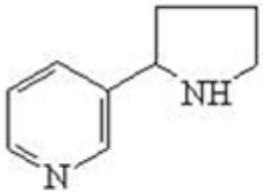

норникотин

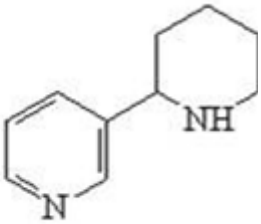

анабазин

Опыт №6 **Исследование содержания тяжелых металлов** (свинца) **в сигаретах** (приложение фото № 6).

Методика проведения:

В две пробирки наливаем по 2 мл раствора белка. В первую пробирку к раствору белка добавляем раствор ацетата свинца, вторая пробирка остается контрольной.

Результат: В пробирке с ацетатом свинца наблюдается образование хлопьев свернувшегося белка.

Вывод: В табачном дыме содержатся ионы свинца (тяжелого металла)

II. Опыт с живыми организмами (на примере грызунов)

Исследование проводилось на двух белых лабораторных крысах массой около 200 грамм. Одна из крыс, являясь пассивным курильщиком, в течение полутора месяцев подвергалась воздействию сигаретного дыма. В сутки данная крыса дышала дымом от 20-30 сигарет. Временные интервалы между эпизодами «курения» не учитывались. Вторая крыса представляла собой «контрольную группу» и вела относительно здоровый образ жизни .

Для чистоты эксперимента крысы содержались изолированно друг от друга, дабы не подвергать «контрольную» (некурящую) крысу негативному влиянию сигаретного дыма. Воздействию иных вредностей крысы за время опыта не подвергались.

Морфологическое исследование органов дыхания было решено проводить спустя полтора месяца от начала эксперимента.

Под общим обезболиванием (эфирный наркоз) выполнялась торакотомия, после чего производилась остановка кровообращения. Острым путем трахея и легкие выделялись из грудной клетки. Часть легкого была взята для морфологического исследования. Операционная рана послойно ушита. (приложение фото № 7-11).

Результаты

I. Опыт с грызунами

В первые 2 недели эксперимента отмечалась плохая переносимость сигаретного дыма – крыса после эпизода «курения» становилась вялой, адинамичной, заторможенной, выпивала большее количество воды, чем «контрольная крыса». В дальнейшем отмечалось постепенное повышение толерантности крысы к сигаретному дыму. К третьей неделе крыса полностью адаптировалась. К концу эксперимента было отмечено, что, абсолютно не получая никотин в течение суток, «курящая» крыса становилась агрессивнее и возбудимее (ее было проще разозлить, бросалась на просунутый в клетку палец), а также у нее отмечалось усиление аппетита.

Аутопсия:

Макропрепарат: (приложение фото № 11-13).

Плевра, покрывающая легкие гладкая, блестящая. Отмечаются субплевральные отложения пигмента. На разрезе в просвете бронхов несколько повышено содержание слизи. В то время, как легкие крысы, не подвергавшейся вредному воздействию без признаков патологии.

Микропрепарат: (приложение фото № 14).

Альвеолы неравномерно расширены. Перегородки альвеол короткие, склерозированы. Альвеолярные макрофаги с бурыми и черными включениями в цитоплазме.

Приложение

Фото 1

Фото 2. Получение сигаретного дыма и его растворение

Фото 3. Определение реакции среды полученных растворов

Фото 4. Обнаружение непредельных соединений



Фото 5. Обнаружение фенолов и их изомеров в табачном дыме



До опыта



После опыта

Фото 6. Исследование содержания тяжелых металлов (свинца) в сигаретах



Слева контрольная пробирка, а справа после опыта (видны хлопья свернувшегося белка-произошла денатурация белка)



Фото 7. Аутопсия

Фото 8

Фото 9

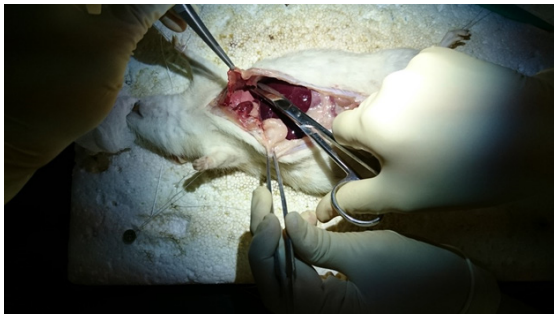

Фото 10

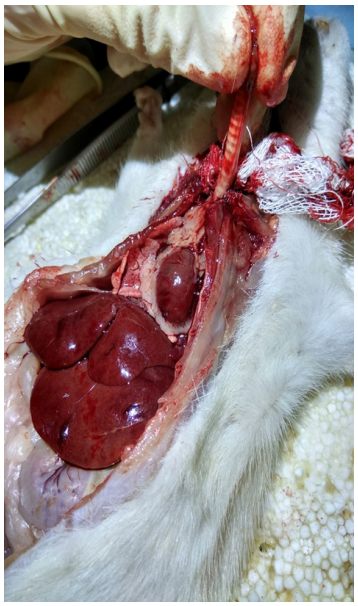

Фото 11

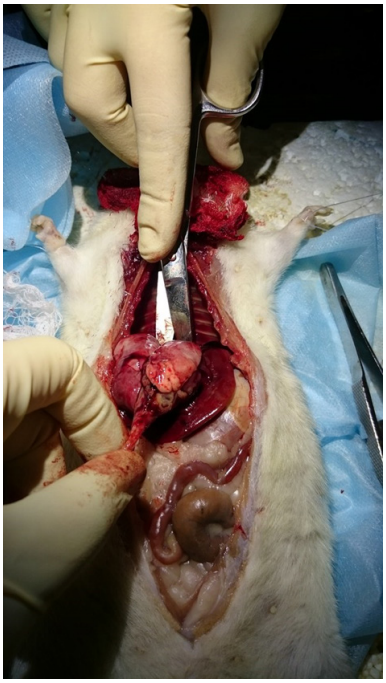

Фото 12. Макропрепарат

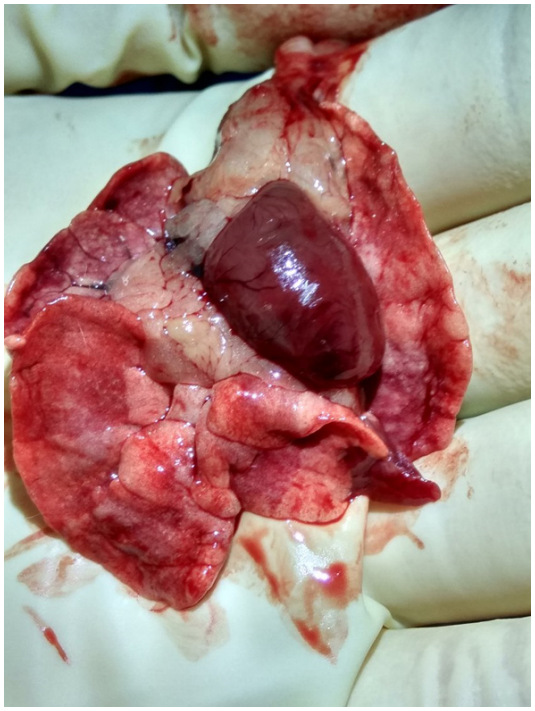

Фото 13а. Легкие здоровой крысы

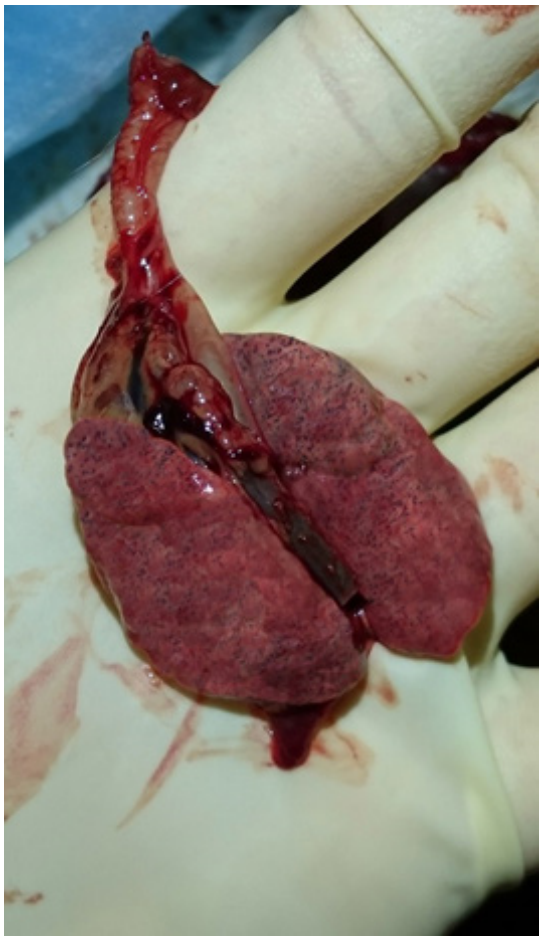

Фото 13б. Легкие крысы - «пассивной курильщицы»

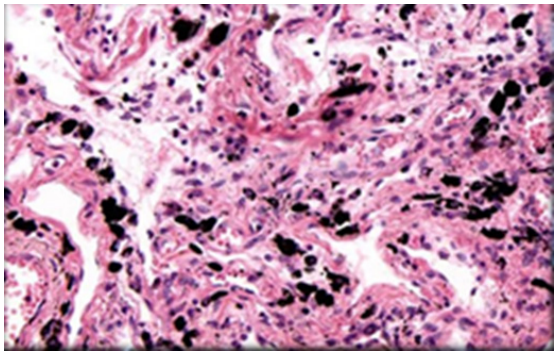

Фото 14. Микропрепарат

Выводы

1) В атмосферу, окружающую курильщика, попадает токсических компонентов во много раз больше, чем в организм самого курильщика. Именно это обстоятельство обуславливает особую опасность пассивного или «принудительного» курения для окружающих.

2) Пассивное курение оказывает на организм:

• немедленное влияние: раздражение слизистой оболочки глаз, носоглотки, отек слизистой и спазм бронхиол.

• отсроченные эффекты:

- заболевания сердечно-сосудистой системы (ишемическая болезнь сердца, инфаркт миокарда, гипертоническая болезнь и др.)

-заболевания желудочно-кишечного тракта (гастрит, язвенная болезнь и т.д)

-заболевания органов дыхательной системы (бронхит, хроническая обструктивная болезнь легких, рак легкого и т.д)

-заболевания органов нервной системы (инсульт, снижение интеллекта и др)

-патологию беременности (выкидыши, преждевременные роды)

3) Опытным путем подтвердили наличие в сигаретном дыме таких веществ, как аммиак, фенол, ацетилен, пирокатехин, гидрохинон.

4) В эксперименте изучили влияние пассивного курения на органы дыхательной и нервной систем живого организма (на примере крыс): повышенное количество альвеолярных макрофагов свидетельствует об активации иммунного ответа, что в свою очередь говорит о развитии воспалительной реакции. Несмотря на малый срок «пассивного курения» в легких отмечаются признаки хронического воспаления – склероз межальвеолярных перегородок. В дальнейшем хроническое воспаление приведет к прогрессированию склеротических изменений альвеол и бронхов, нарушит процессы газообмена, что повлечет за собой развитие дыхательной недостаточности.

Список литературы

1. Тихомиров С. В. История потребления табака [Текст] // ОБЖ. – 2002. – № 10. – с. 53-59

2.Дацун И. П. Проблема курения: организация исследовательской деятельности учащихся [Текст] // Химия в школе. – 2006. – № 6. – с. 63-69

3.Деларю В. В. Губительная сигарета [Текст] – М., 1987. – с. 34-36

4.Исаев Д. С. Интеграция в исследовательской работе учащихся [Текст] // Химия в школе. – 2006. – № 2. – с. 57-61

5.Колесов В. Д. Предупреждение вредных привычек у школьников [Текст] – 2-е изд. – М., 1994. – с. 164

6. Богданов И. Дым отечества, или Краткая история табакокурения. – М.: Новое литературное обозрение, 2007. – 280 с. – (Культура повседневности). 3000 экз., ISBN 5-86793-492-6

7. Страхова В. К. Такие вредные привычки [Текст] // Химия в школе. – 2005. – № 6. – с. 74-75

8. Венецкий С.И. Рассказы о металлах [Текст] — М., 1970. – с.262-263

9. Трифонов Д.Н., Трифонов В.Д. Как были открыты химические элементы: пособие для учащихся [Текст]. – М.: Просвещение, 1980 с.25, с.82.

10. Федеральный закон от 23.02.2013 №15-ФЗ «Об охране здоровья граждан от воздействия окружающего табачного дыма и последствий потребления табака»